

# Пренатальный скрининг II триместра беременности

Клинический случай

Гузов Игорь Иванович, группа компаний  
ЦИР



Санкт-Петербург  
2007

# Пациентка К., 1969 г.р.

- Менструации с 14 лет, регулярные, безболезненные, по 7 дней, цикл 28 дней. Начало половой жизни в 18 лет. Состоит в первом браке, муж 1968 г.р. (37 лет) здоров, проф.вредности исключает.
- Диагноз первичное бесплодие с 1999 г. Беременность первая



# Течение беременности

- Дата последней менструации: 22.03.06 г., течение первой половины беременности без осложнений.



# УЗИ

- Срок беременности 12 недель. Вид исследования: трансабдоминальный.
- В полости матки визуализируется одно плодное яйцо. В плодном яйце определяется один плод.
- Копчико-теменной размер плода 60мм, соответствует менструальному сроку беременности.
- Бипариетальный размер плода 24мм, соответствует менструальному сроку беременности. Частота сердечных сокращений плода 167 ударов в 1 мин. Желточный мешок: не визуализируется.
- Толщина воротникового пространства – 1,6мм. Длина носовых костей – 2,1мм.

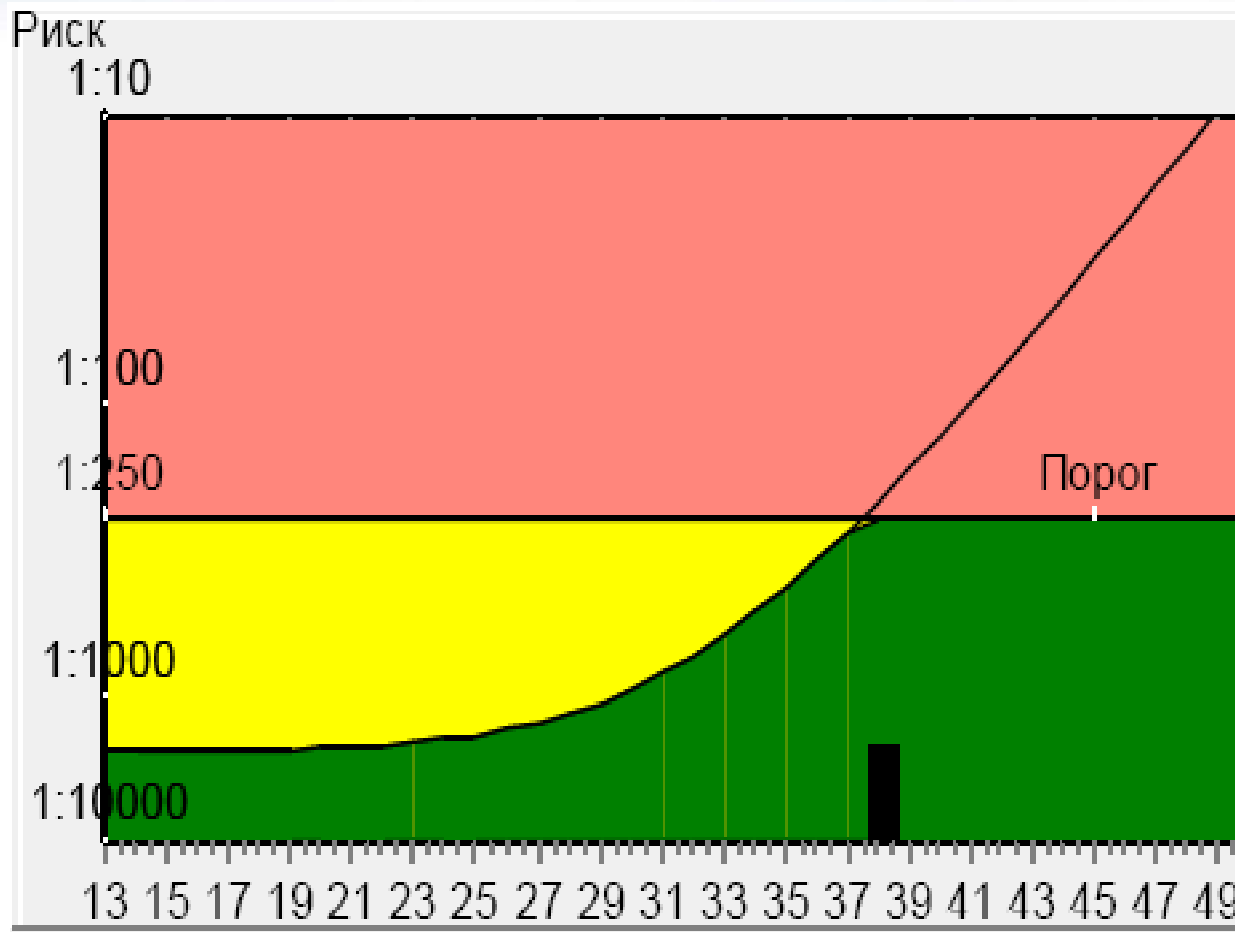


# УЗИ

- Кости свода черепа – N.  
Срединные структуры головного мозга – N.
- Позвоночник плода – N.  
Конечности плода – N.
- Передняя брюшная стенка плода – N.  
Желудок – N.
- Мочевой пузырь – N. Преимущественное расположение хориона по задней стенке матки.
- Структура хориона: не изменена. Особенности придатков матки - без особенностей. Особенности строения стенок матки - без особенностей. Визуализация: удовлетворительная. ЗАКЛЮЧЕНИЕ: Беременность 12 – 13 недель.



# Двойной тест I триместра



**Св.В-ХГЧ 40,2**  
**МОМ 1,24**  
**РАРР-А: 3,5**  
**МОМ 1,38**  
**Риск двойного**  
**теста ниже**  
**порога**



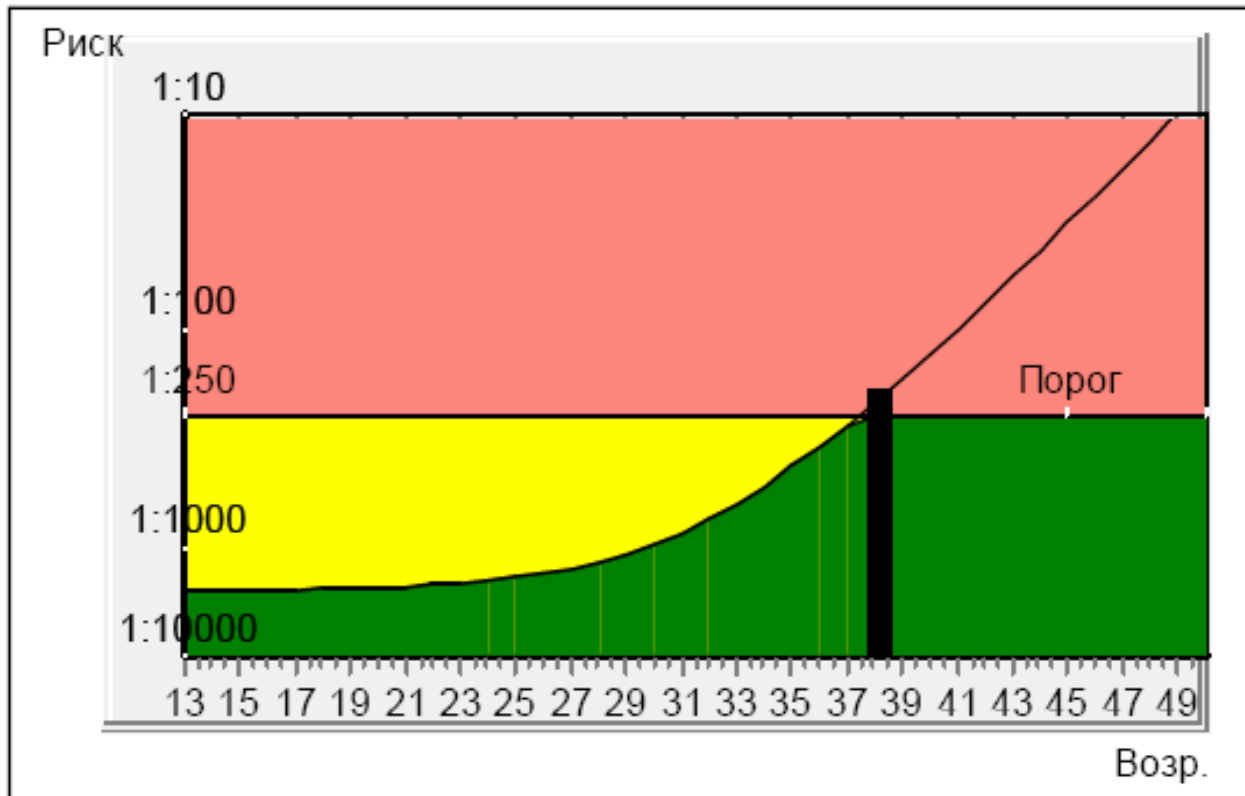
# Проводимая терапия

- Пациентка получала метипред в дозе 1 таблетка в сутки. На момент проведения тройного теста срок беременности 17 недель 3 дня.



# Тройной тест II триместра

## Заключение



АФП 59,83  
МОМ 1,88  
ХГЧ 25171,68  
МОМ 1,34  
Св.эстр. 0,79  
МОМ 0,27

Расчетный  
риск синдрома  
Дауна 1:185





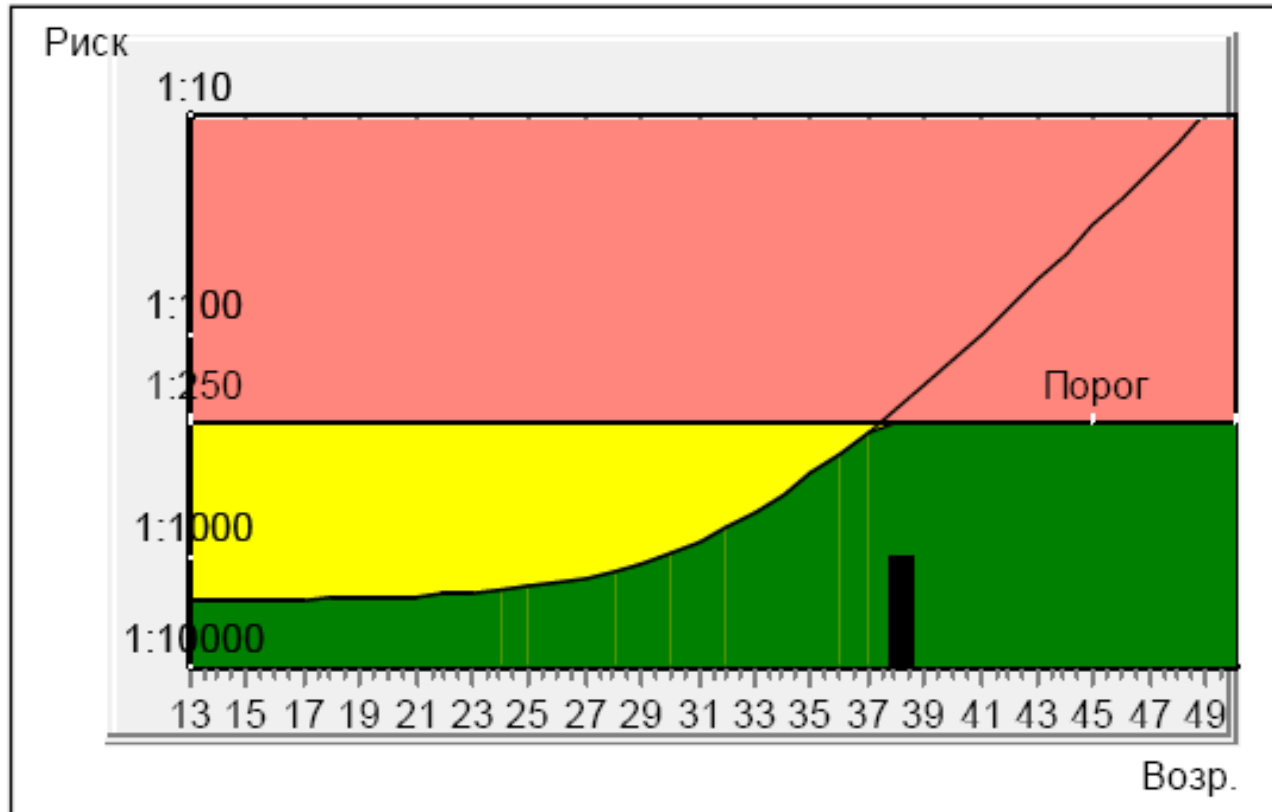
Можно ли выдавать такой  
результат?



Санкт-Петербург  
2007

# Двойной тест у пациентки

## Заключение



Расчетный  
риск: 1:998

Средневозра  
стной риск  
(38 лет):  
1:207



# Течение беременности

- В 21 неделю и в 30 недель беременности были проведены плановые ультразвуковые исследования экспертного уровня, не выявившие никаких маркеров синдрома Дауна.

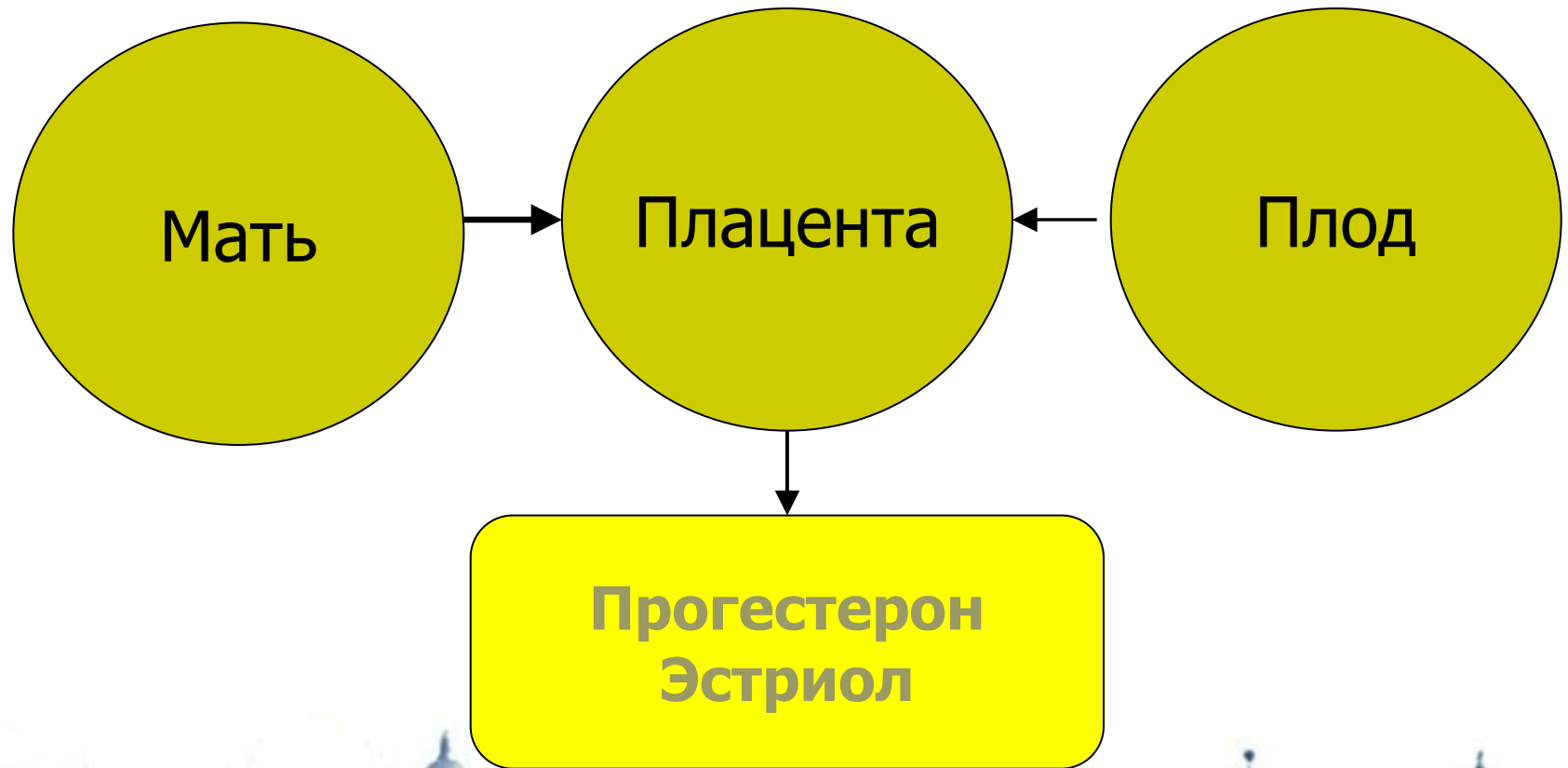


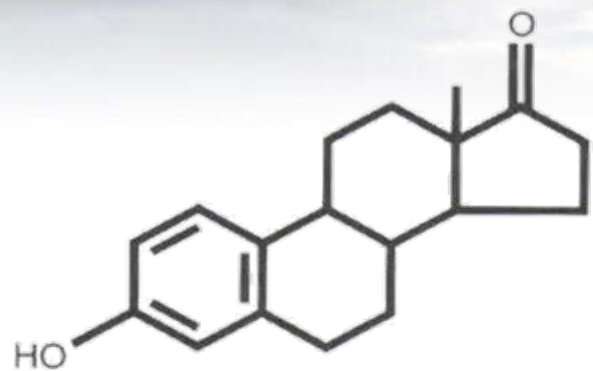
# Роды у пациентки

- В 39 недель беременности произошли роды через естественные родовые пути. Родился живой доношенный плод мужского пола весом 3050 г. Пороков развития выявлено не было. Относительно низкая масса тела плода могла быть связана с назначением глюкокортикоидов в низких дозах - эффект, хорошо известный по данным литературы.

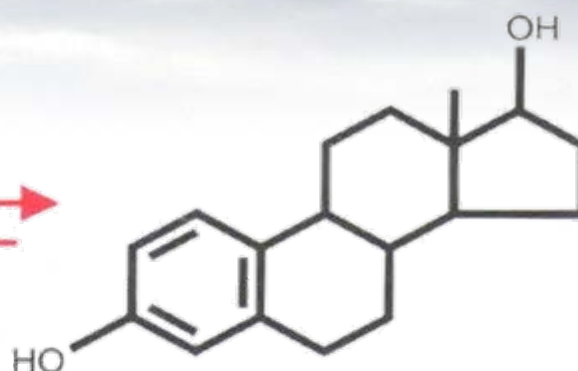


# Три функциональных отдела стероидогенеза

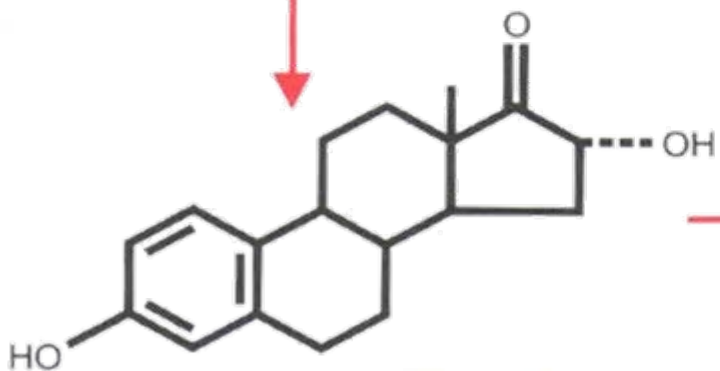




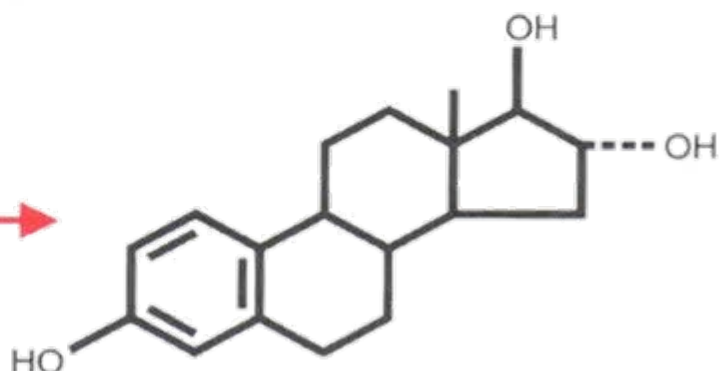
Эстрон



Эстрадиол

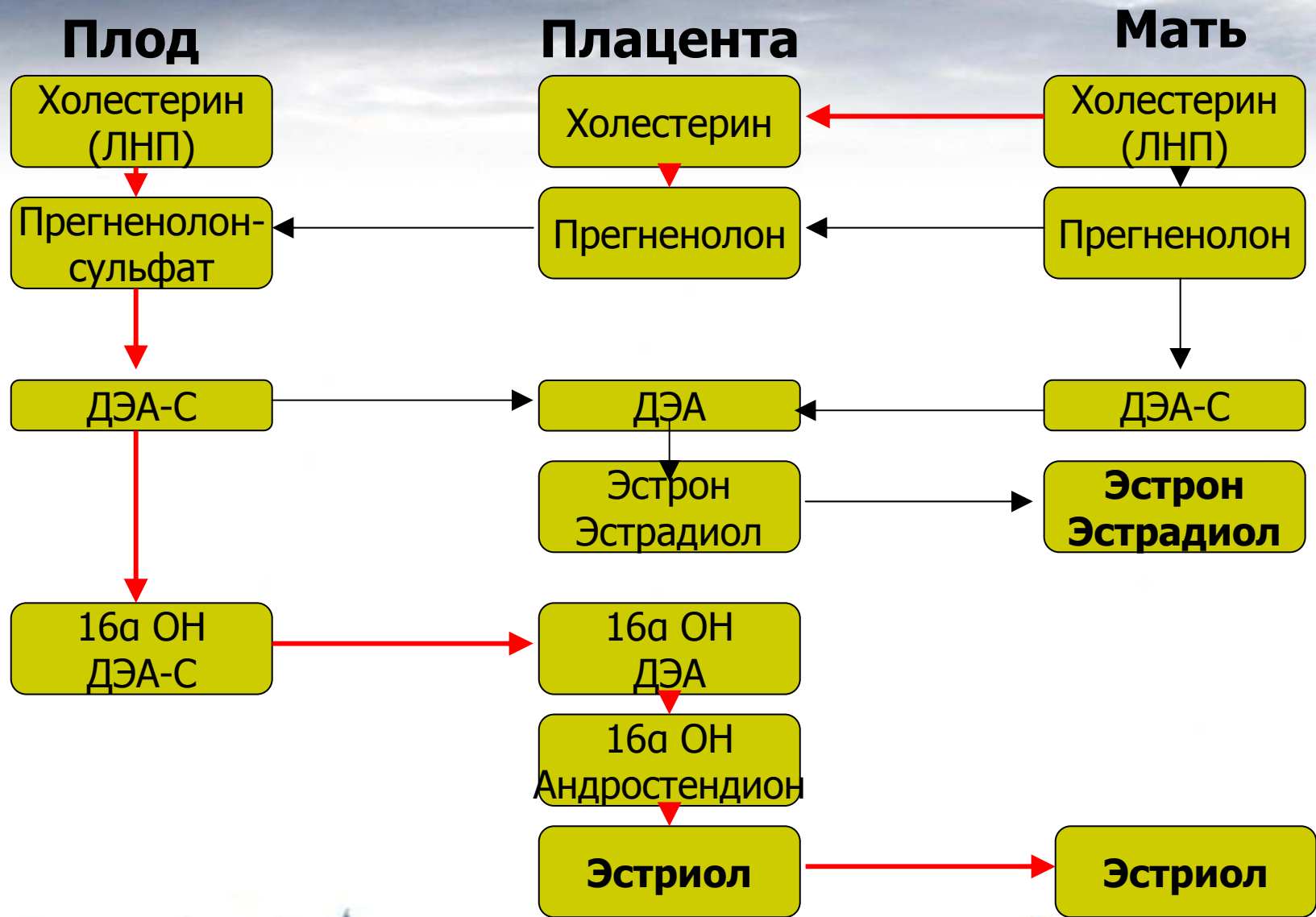


16α-гидроксиэстрон



Эстриол





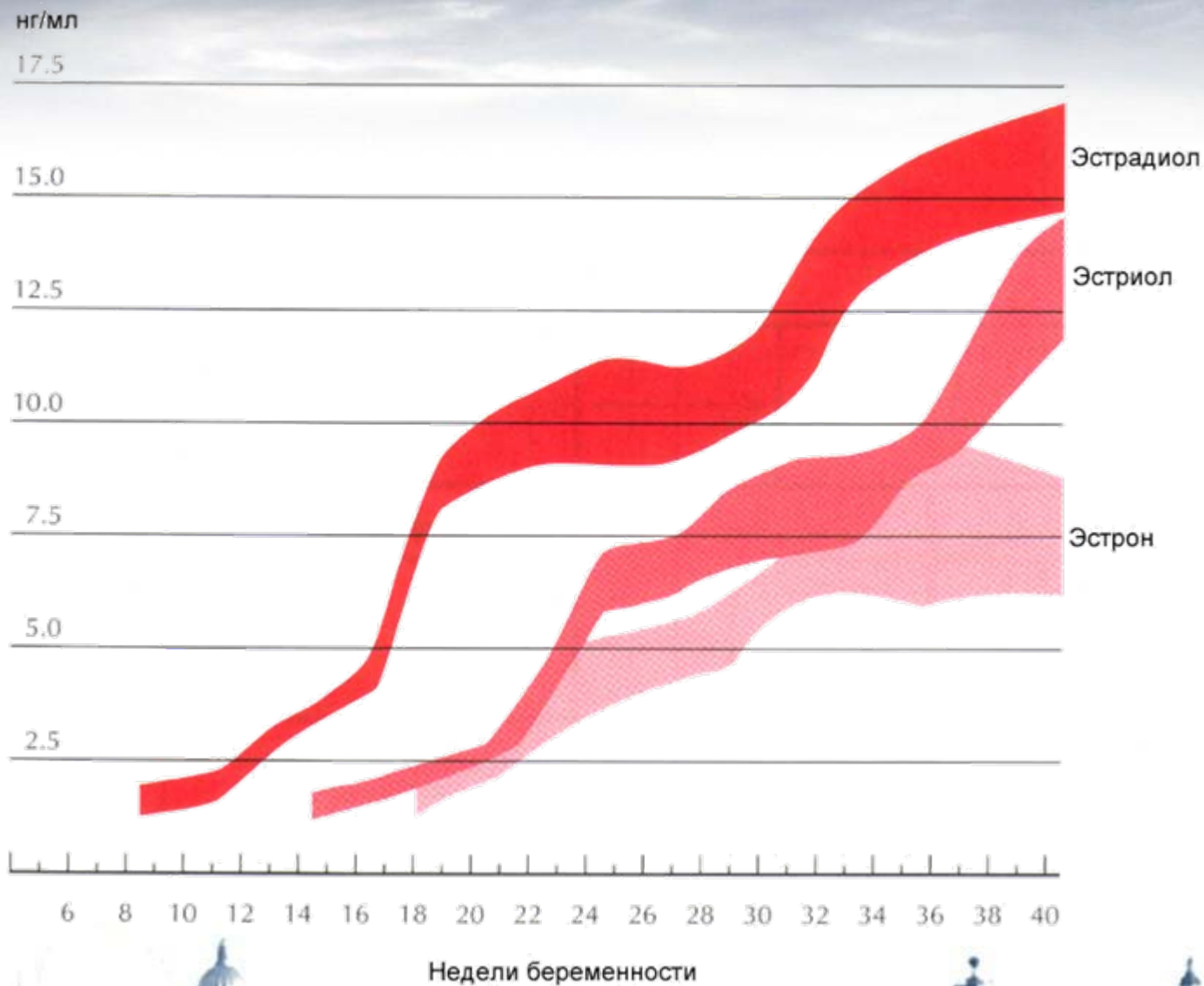
# ДЭА-С и эстрогены

- 90% эстриола после 20 недель беременности образуются из ДЭА-С плода
- Большой выход ДЭА-С из надпочечника плода связан с низкой активностью  $3\beta$ -гидроксистероид-дегидрогеназы
- Протективным механизмом, защищающим плод от избытка андрогенной активности является быстрая конъюгация стероидов с сульфатом
- В сутки плод вырабатывает более 200 мг ДЭА-С в день, в 10 раз больше матери





# Свободные эстрогены в плазме беременной



# Надпочечники плода

- Дифференцировка к 7 неделям беременности
- Широкая фетальная зона и узкая дефинитивная зона
- К концу первого триместра размеры надпочечников больше размеров почек
- В течение последних недель беременности размеры увеличиваются в 4 раза
- После 20 недель беременности надпочечники нуждаются в стимуляции АКТГ



# Надпочечники плода

- Фетальная зона
  - ДЭА-С
- Дефинитивная зона
  - Кортизол
  - Альдостерон



# Надпочечники плода

- Кортизол плода регулируется отдельно от кортизола матери
- Плацента не пропускает к плоду материнский кортизол за счет высокой активности  $11\beta$ -гидроксистероид-дегидрогеназы (кортизол—кортизон)
- Активность  $11\beta$ -гидроксистероид-дегидрогеназы стимулируют эстрогены плаценты
- Синтетические стероиды (метипред) легко проходят через плаценту и подавляют секрецию АКТГ у плода, снижая секрецию ДЭА-С и синтез эстрогенов
- Уровень свободного эстриола в крови матери остается сниженным в течение 2 недель после прекращения приема дексаметазона



# Эстриол

**Печень матери**

Конъюгация  
Экскреция



**ЖКТ матери**

Обратное всасывание  
конъюгатов



**90% конъюгировано  
10% свободный**



# Свободный эстриол

- Уровень зависит от синтеза предшественников у плода, трансформации в плаценте, метаболизма в организме матери



# Свободный эстриол

## □ Снижение

- Аномалии плода (анэнцефалия, трисомия 18)
- Наследственная недостаточность сульфатазы плаценты (сцепленное с полом рецессивное наследование)
- Хроническая гипоксия плода
- Прием глюкокортикоидов и антибиотиков



# Свободный эстриол

- Повышение
  - Острая гипоксия плода
  - Врожденная гиперплазия коры надпочечников
  - Почечная недостаточность у матери





# Вывод

- При проведении тройного теста недооценка значимости клинической информации, в частности, приема лекарств и особенностей медицинской практики в регионе может приводить к грубым ошибкам скрининга

