Центр иммунологии и репродукции
cironline.ru

coagulology.ru

МОНИИАГ · 10 НОЯБРЯ 2026 Г. · КОНФЕРЕНЦИЯ «ГЕМОСТАЗ В ПЕРИНАТОЛОГИИ. НОВОЕ И ОСНОВЫ»

Развилка АЧТВ: иммунные и неиммунные механизмы

Неочевидные кейсы и клиническая логика для практикующего акушера-гинеколога

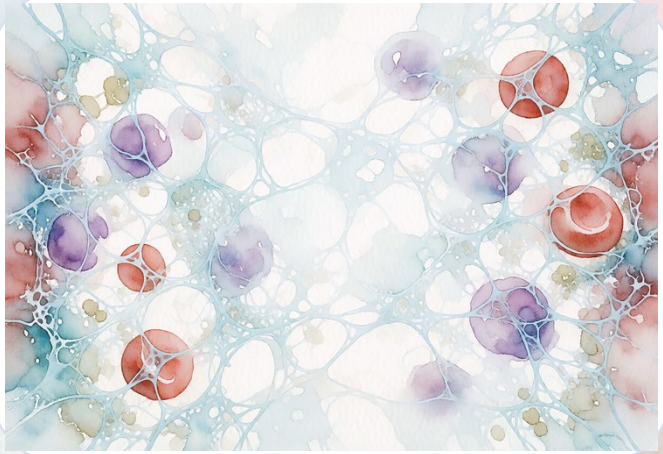

И.И.Гузов, к.м.н.,
акушер-гинеколог, иммунолог,
главный врач ЦИР

Старение плаценты: структурные сдвиги и гемодинамика

Ключевой вывод: накопление фибриноида — ключевой морфологический маркер старения плацентарной функции.

1. Гемохориальный тип плацентации

• Материнская кровь непосредственно омывает хориальные ворсины.

2. Повреждение клеток и образование фибрина

• Прерывание клеток обнажает матрикс (коллаген, ламинин).
• Гемостаз распознает контакт как травму -> локальная генерация тромбина и отложение фибрина.

3. Редукция капилляров и гипоперфузия

• Формирование фибриноида: фибрин + эритроциты + тканевый детрит.



Manual of Pathology of the Human Placenta

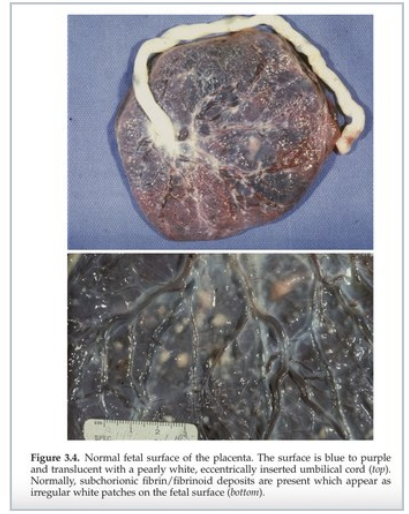

Поверхность плаценты
Источник: Manual of Pathology of the Human Placenta

Когда плацентарного резерва недостаточно: осложнения

Ключевой вывод: выраженная плацентарная дисфункция манифестирует «большими акушерскими синдромами».

Клинические исходы декомпенсации

• Преэклампсия (ПЭ): генерализованная эндотелиальная дисфункция, вазоспазм и тромбовоспаление.
• Замедление роста плода (ЗРП / IUGR): хроническая гипоксия и нутритивная недостаточность из-за мальперфузии.
• Необъяснимая антенатальная гибель: критический срыв обмена при исчерпании резерва.

• Важно: это возможные исходы единого патогенеза, а не фатальная неизбежность!

Authors	Study design	Primary focus	Key findings	Key outcome	Strength	Limitation	NOS score
Biron-Shental *et al.*[11]	Case-control	Telomere shortening	Shorter telomeres in IUGR placentas	IUGR	Direct placental tissue analysis	Small sample size	7
Maiti (2017)[40]	Observational cohort	Placental aging	Fetal death linked to aging markers	Stillbirth	Comprehensive molecular analysis	Retrospective design	8
Barak *et al.*[7]	Transcriptomic analysis	Senescence-associated transcripts	Upregulation in high-risk placentas	Preeclampsia	Novel transcriptomic insights	No longitudinal follow-up	7
Lee (2019)[39]	Epigenetic clock development	DNA methylation age	Placental epigenetic clocks predict gestational age	Fetal growth patterns	High specificity	Experimental stage	7
Tong *et al.*[19]	Case-control	mtDNA	mtDNA increased with antiphospholipid antibodies	Preeclampsia	Strong biochemical linkage	Limited clinical data	6
Biron-Shental (2010)[54]	Case-control	p16^{INK4a}	Overexpression in IUGR and PE	IUGR, PE	Robust IHC analysis	Cross-sectional only	7
Lean (2017)[42]	Population cohort	Advanced maternal age	Age-related placental dysfunction linked to stillbirth	Stillbirth	Large sample size	Limited mechanistic detail	8
Ferrari (2016)[44]	Comparative study	Telomere shortening	Short telomeres in stillbirth placentas	Stillbirth	Histological correlation	No causality established	7
Jacquier (2024)[53]	MRI cohort study	BOLD-MRI	Abnormal T2* response in IUGR	IUGR	Advanced imaging use	Research setting only	7
Su (2015)[30]	Experimental	Angiogenesis	ARNT mediates poor vascularization in IUGR	IUGR	Mechanistic insight	Model-based inference	6
Cox (2017)[3]	Narrative review	Cellular senescence	Senescence central to placental aging	Multiple outcomes	Integrative model	Not original data	6
Sultana (2018)[2]	Review	Placental senescence	Links senescence to IUGR and PE	IUGR, PE	Conceptual clarity	Lacks new data	6
Farfán-Labonne *et al.*[5]	Cross-sectional	Biomarker quantification	NANOG and senescence markers vary in PE versus IUGR	PE, IUGR	Comparative strength	Sample variation	7
Smith (2013)[43]	Review	Placental aging	Aging as a cause of unexplained stillbirth	Stillbirth	Novel hypothesis	Theoretical	6
Behnia (2015)[58]	Experimental	Chorioamniotic membrane	Senescence signals parturition	Preterm labor	Pathway clarity	Animal data extrapolation	6
Kohlrausch (2020)[61]	Review	Telomere erosion	Telomere loss linked to placental aging	PE, IUGR	Clock model development	Lacks empirical proof	6
Muralimanoharan (2012)[23]	*In vitro*	miR-210 and mitochondria	miR-210 impairs respiration in PE	Preeclampsia	Functional insight	Cell line limitations	6
Pandey (2021)[15]	Case-control	mtDNA copy number	Lower mtDNA in early-onset PE	Preeclampsia	Early biomarker potential	Small sample size	6
Slator (2019)[47]	MRI	Diffusion-relaxometry	Identifies placental dysfunction	IUGR	Multimodal imaging	Complex analysis	7
Ingram (2017)[46]	Clinical MRI	Placental oxygenation	Altered oxygenation in IUGR	IUGR	Noninvasive detection	Limited resolution	7

*Summary of the top 20 high-impact studies on placental senescence, selected based on methodological rigor, clinical translation potential, biomarker novelty, and NOS scoring. This table integrates diverse study designs that contributed foundational insights into telomere dynamics, mitochondrial dysfunction, epigenetic aging, and advanced imaging in the context of adverse perinatal outcomes. IUGR: Intrauterine growth restriction, PE: Pre-eclampsia, mtDNA: Mitochondrial DNA, MRI: Magnetic resonance imaging, BOLD: Blood oxygen level dependent, IHC: Immunohistochemistry, ARNT: Aryl hydrocarbon receptor nuclear translocator, NOS: Newcastle–Ottawa Scale, NANOG: Nanog Homeobox (pluripotency transcription factor)

Сводная таблица исследований старения плаценты и исходов беременности
Источник:Andonotopo, W., Bachnas, M. A., Dewantiningrum, J., Pramono, M. B. A., Sanjaya, I. N. H., Stanojevic, M., & Kurjak, A. (2025). Placental Senescence In utero : Molecular Markers, Imaging Correlates, and the Next Frontier in Perinatal Risk Stratification. SBV Journal of Basic, Clinical and Applied Health Science, 8(3), 142–154. https://doi.org/10.4103/SBVJ.SBVJ_38_25

Формирование гемостатического сгустка: первичный и вторичный гемостаз

Ключевой вывод: сбалансированная реакция: от тромбоцитарной пробки к стабилизированному фибриновому каркасу.

Первичный гемостаз: тромбоциты

• Адгезия: vWF связывается с субэндотелиальным коллагеном и рецепторами тромбоцитов.
• Активация, секреция гранул.
• Агрегация: фибриноген образует мостики между активированными рецепторами.

Вторичный гемостаз: коагуляция

• TF-FVIIa: физиологический пусковой сигнал при повреждении стенки.
• Мощная система амплификации генерации тромбина.
• Фактор Xa + Va (протромбиназа) превращает протромбин (II) в тромбин (IIa).
• Стабилизация: тромбин переводит фибриноген в фибрин; фактор XIIIa сшивает полимер.

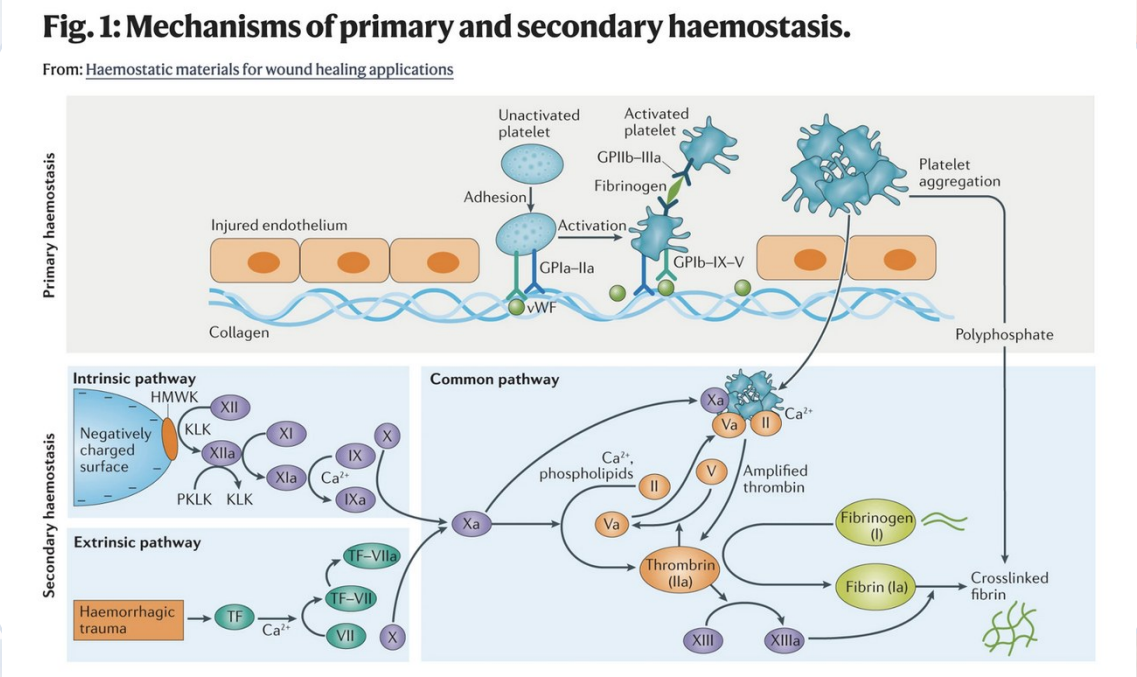

Схема взаимодействия первичного и вторичного гемостаза
Источник: Guo, B., Dong, R., Liang, Y. et al. Haemostatic materials for wound healing applications. Nat Rev Chem 5, 773–791 (2021). https://doi.org/10.1038/s41570-021-00323-z

Диагностическая слепая зона: фибринолиз и плацентарный фибриноид

Ключевой вывод: накопление фибриноида может быть связано не только с тромбофилией, но и с гипофибринолизом.

Диагностический перекос в практике

• В акушерстве и гинекологии поиск традиционно сосредоточен на тромбофилиях и гиперкоагуляции.
• Процесс растворения фибрина (фибринолиз) почти всегда остается «за кадром» стандартной коагулограммы.
• АЧТВ и ПВ оценивают лишь скорость образования фибрина, но абсолютно слепы к скорости его лизиса!

Плацентарный фибриноид: норма vs патология

• Физиологический фибриноид необходим для плацентации.
• Патологический избыток фибриноида возникает при срыве динамического равновесия: гиперкоагуляция + замедленный лизис.
• Гипофибринолиз — трудноуловимая причина накопления фибриноидных масс.

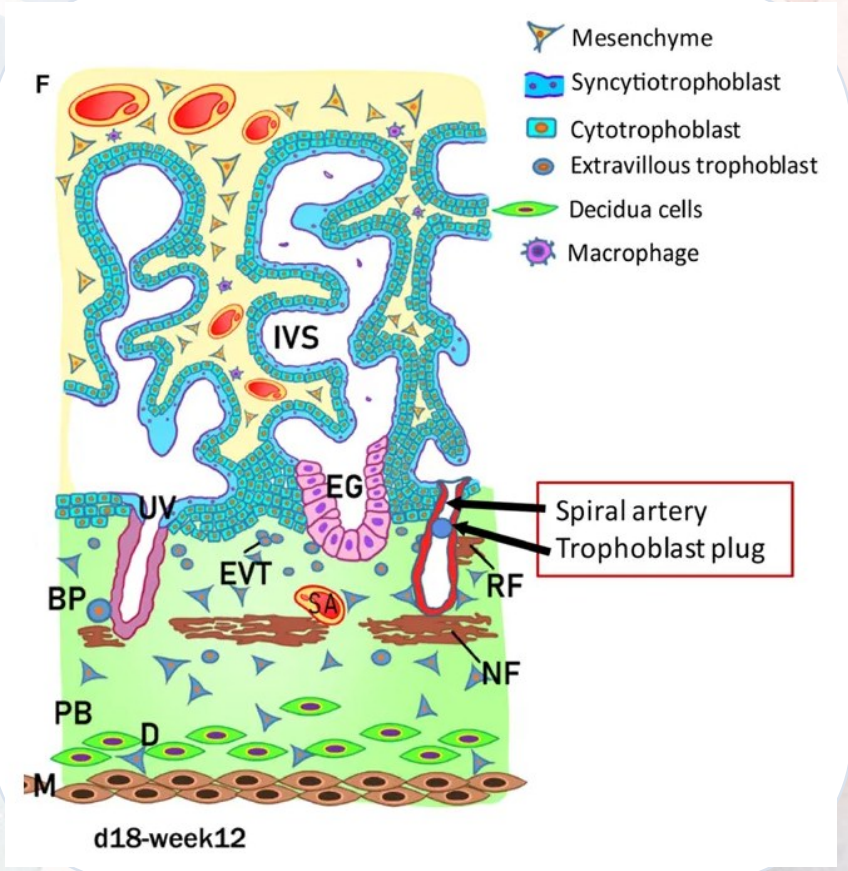

Развитие плаценты: ворсины, фибриноид и спиральные артерии
Источник: Silini AR,et al. (2020) Perinatal Derivatives: Where Do We Stand? A Roadmap of the Human Placenta and Consensus for Tissue and Cell Nomenclature. Front. Bioeng. Biotechnol. 8:610544. doi: 10.3389/fbioe.2020.610544

АЧТВ выше границы нормы — что именно мы видим?

Ключевой вывод: удлинение АЧТВ — это повод для целенаправленного поиска.

Четыре ключевых направления поиска

• Гепарин / антикоагулянты: небольшие дозы (5 000–7 000 ЕД) редко существенно удлиняют АЧТВ
• Аутоиммунные факторы и АФС: волчаночный антикоагулянт (ВА) парадоксально удлиняет АЧТВ in vitro, хотя ассоциирован с тромбозами in vivo!
• Дефициты факторов.
• Лабораторные особенности: тип активатора и чувствительность реагента к фосфолипидам.

Клиническое правило для гинеколога

• Если у пациентки с потерями беременности или осложнениями АЧТВ на верхней границе или повышено — это не повод отмахнуться.
• Пациентка «мнимо низкого риска» требует исключения АФС, оценки факторов свертывания и фибринолиза.

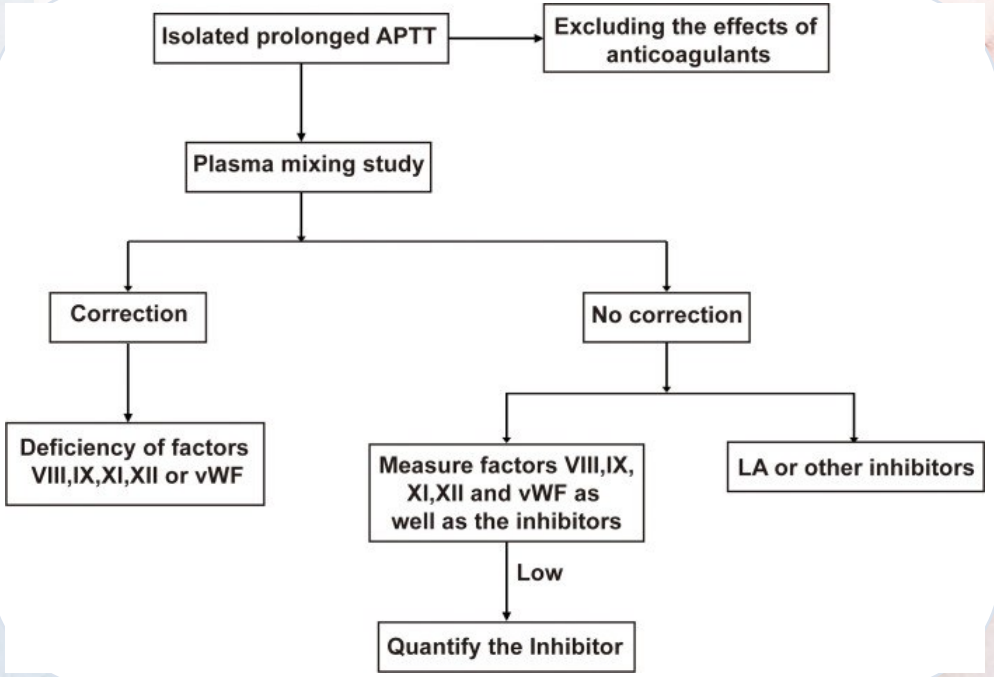

Алгоритм дифференциальной диагностики изолированного удлинения АЧТВ
Источник: Practical Haemostasis / Mayo Clinic Guidelines

Фактор XII: парадокс Хагемана и причины снижения

Ключевой вывод: изолированный дефицит FXII удлиняет АЧТВ, но не вызывает геморрагического синдрома!

Парадокс Хагемана и причины снижения FXII

• Парадокс: in vitro АЧТВ удлинено в разы; in vivo гемостаз запускается через TF-FVIIa без кровоточивости.
• Наследственный полиморфизм F12 46 C>T: аллель T снижает экспрессию.
• Аутоиммунный генез (АФС, СКВ): антитела к FXII или его усиленный клиренс.
• Ложный дефицит: интерференция волчаночного антикоагулянта в фосфолипид-зависимом факторном тесте.

FXII на перекрестке четырех систем

• Коагуляция.
• Калликреин-кининовая система.
• Система комплемента.
• Фибринолиз.

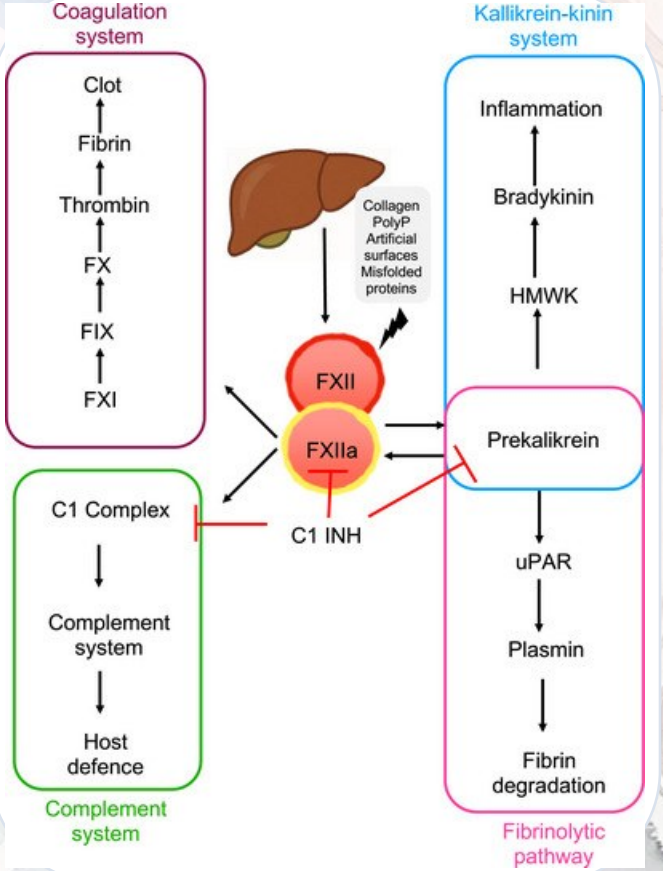

Системные пути контактной активации FXII (свертывание, кинины, комплемент, фибринолиз)
Источник: Schmaier AH. The contact activation and kallikrein/kinin systems: pathophysiologic and physiologic activities. J Thromb Haemost. 2016 Jan;14(1):28-39. doi: 10.1111/jth.13194. Epub 2016 Jan 11. PMID: 26565070.

Фибринолиз и его регуляция: PAI-1, PAI-2, висцеральный жир и плацента

Ключевой вывод: баланс тканевых ингибиторов определяет, растворится ли сгусток или трансформируется в фибриноид.

Ключевые игроки фибринолиза

• tPA / uPA: тканевой и урокиназный активаторы превращают плазминоген в активный плазмин.

• PAI-1: основной ингибитор фибринолиза; активно продуцируется висцеральными адипоцитами при ожирении, метаболическом синдроме и инсулинорезистентности.

• PAI-2: плацентарный ингибитор; вырабатывается трофобластом, физиологически возрастает к III триместру, стабилизируя плацентарное ложе.

• Вклад FXIIa: FXIIa в некоторой степени активирует плазминоген напрямую; дефицит FXII может ослаблять этот путь.

Клиническое резюме для акушера

• Высокий PAI-1 (висцеральный жир) + высокий PAI-2 (плацента) = выраженный гипофибринолиз.
• В этих условиях фибрин не лизируется, а накапливается в межворсинчатом пространстве в виде фибриноида.
• Рутинная коагулограмма (АЧТВ, ПВ) полностью слепа к активности ингибиторов PAI-1 и PAI-2!

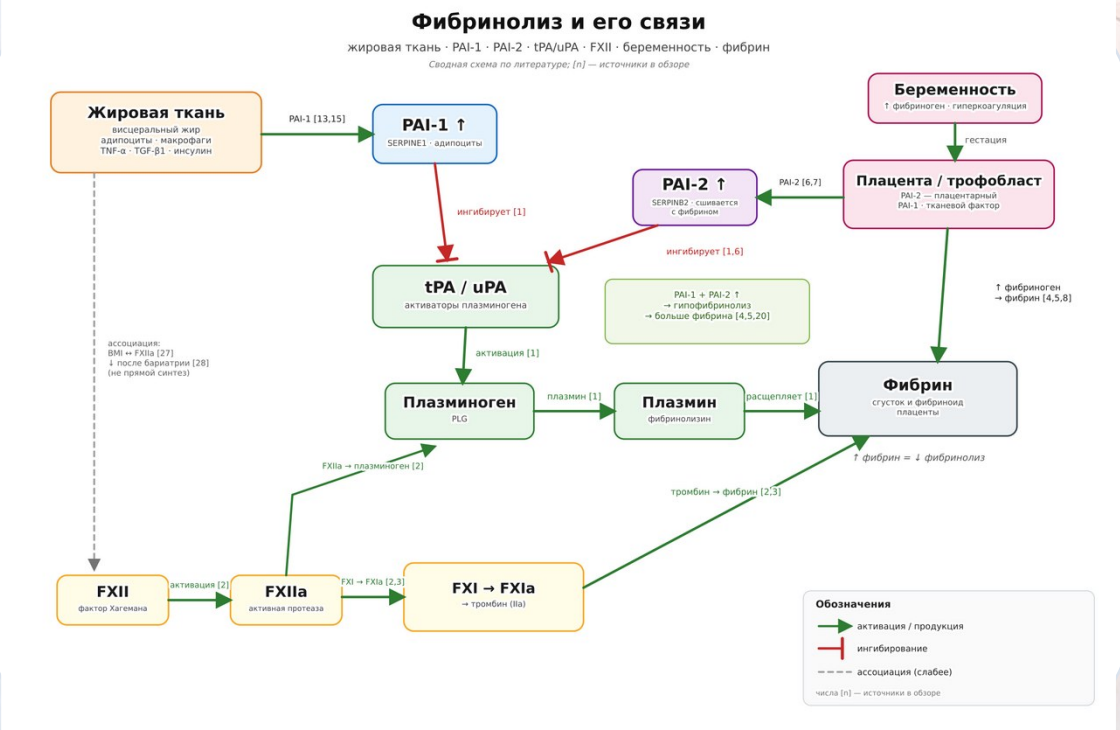

Сводная схема фибринолиза: связь с жировой тканью, плацентой и фактором XII
Источник: Сводный обзор литературы (ЦИР)

FXI и FXII: синергизм и феномен «маскировки» дефицита

Ключевой вывод: нормальное АЧТВ не исключает снижение FXII при сопутствующей гиперкоагуляции!

1. Гиперэкспрессия FXI↑

• Фактор XI активируется тромбином по механизму обратной положительной связи.
• Избыток FXI мощно ускоряет генерацию тромбина.
• Лабораторный эффект: тенденция к укорочению АЧТВ.
• Клинический маркер: протромботический сдвиг, повышение риска венозных тромбозов и гестационных осложнений.

2. Снижение фактора FXII↓

• Обусловлено полиморфизмом F12 (генотипы CT, TT), циркуляцией ВА или антителами к FXII.
• Замедляет контактную фазу активации плазмы in vitro.
• Лабораторный эффект: удлинение АЧТВ (изолированное).
• Клинический маркер: отсутствие кровоточивости, но возможное снижение фибринолитического потенциала.

3. Комбинация: FXI↑ + FXII↓

• Феномен взаимной маскировки:
• Ускорение каскада высоким FXI полностью компенсирует задержку от низкого FXII.
• Результат анализа: идеальное, «спокойное» нормальное АЧТВ!
• Ловушка: клиницист видит норму, упуская и тромбофилический риск (FXI↑), и гипофибринолиз (FXII↓).

Практический вывод для гинеколога

• При отягощенном анамнезе (ПЭ, ЗРП, потери) нормальное АЧТВ не гарантирует благополучия.

Что такое АЧТВ: «частичный» тромбопластин и реакция in vitro

Ключевой вывод: АЧТВ — это двухэтапная искусственная модель контактного пути в бесклеточной плазме.

Почему тромбопластин «частичный»?

• Полный тромбопластин (в тесте ПВ) содержит тканевой фактор (TF) и фосфолипиды.
• Частичный тромбопластин (в АЧТВ) содержит только фосфолипиды без тканевого фактора.
• Смысл теста: заставить плазму свернуться строго по внутреннему пути через контактную активацию.

Двухэтапная постановка и спектр чувствительности

• Этап 1: активация
• Этап 2: рекальцификация -> старт хронометража до появления нитей фибрина.
• Что видит: факторы XII, XI, IX, VIII, X, V, II, фибриноген.
• Чего НЕ видит: фактор VII (внешний путь), фактор XIII (сшивка), тромбоциты и весь фибринолиз!

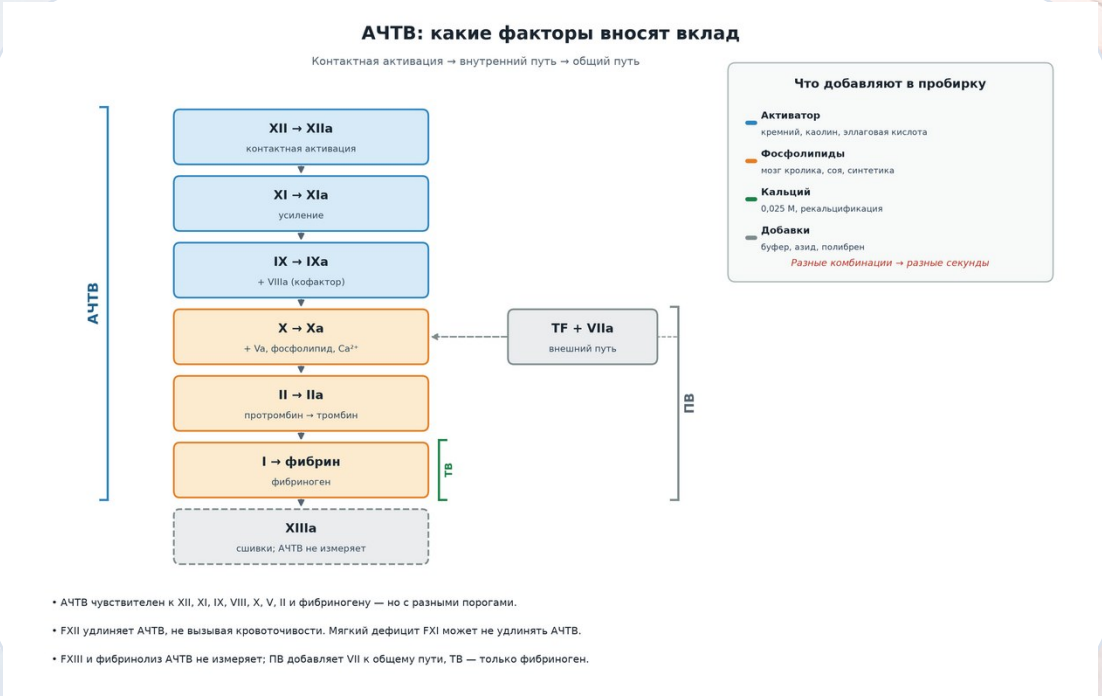

Схема постановки теста АЧТВ и факторы, вносящие вклад в образование сгустка
Источник: Лабораторный протокол постановки АЧТВ (ЦИР)

Почему у разных реагентов разные результаты АЧТВ?

Ключевой вывод: секунды АЧТВ несопоставимы между лабораториями — оценивается только aPTT ratio!

Фосфолипидный компромисс

• LA-чувствительные реагенты: малая концентрация фосфолипидов -> волчаночный антикоагулянт легко связывает ФЛ и резко удлиняет тест (высокая чувствительность к ВА).
• Скрининговые реагенты на факторы: избыток фосфолипидов -> высокая точность к дефицитам факторов, но ВА «проскакивает» нераспознанным.
• Нельзя требовать от одного универсального теста одинаковой чувствительности ко всем патологиям.

Разброс референсных интервалов IFU

• Разница между верхними границами достигает 9–10 секунд!
• Золотое правило: сравнивать результат только с локальным референсом лаборатории или использовать aPTT ratio.

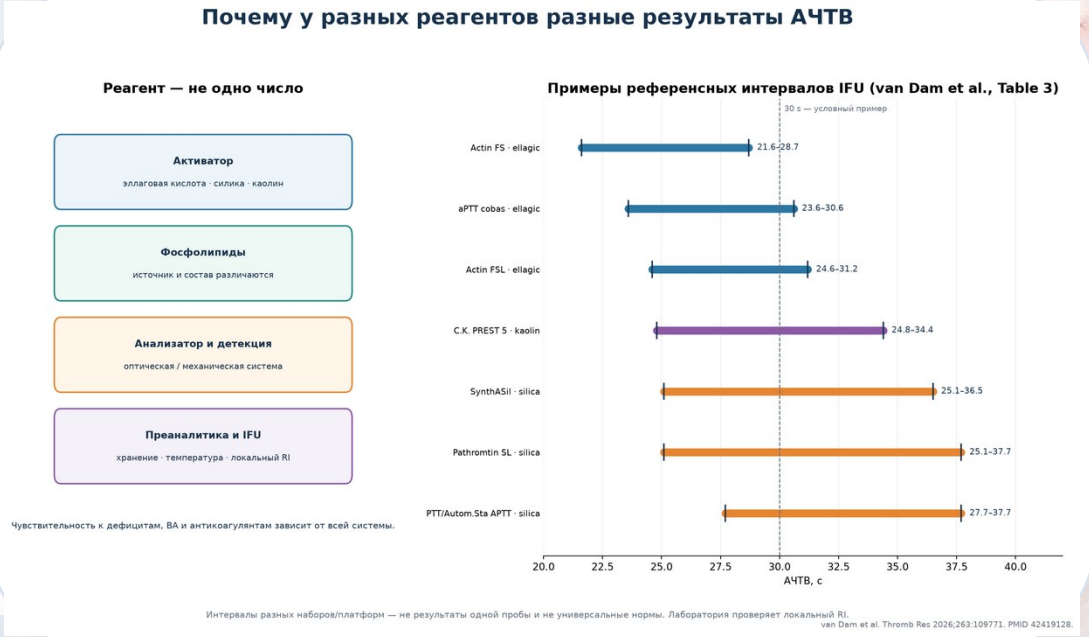

Фосфолипидный компромисс и примеры референсных интервалов IFU
Источник: van Dam et al. Thromb Res 2026;263:109771 (PMID 42419128)

Модели гемостаза: каскадная, клеточная и конвергентная

Ключевой вывод: эволюция представлений: от ферментов в пробирке к клеточным поверхностям и иммунотромбозу.

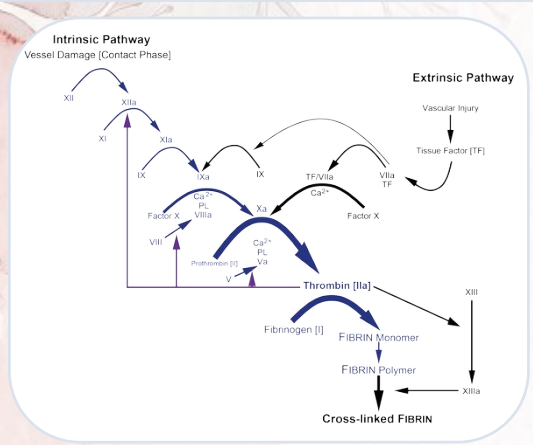

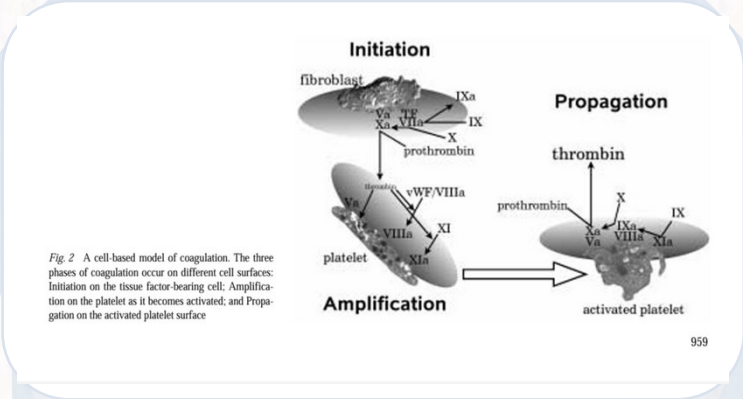

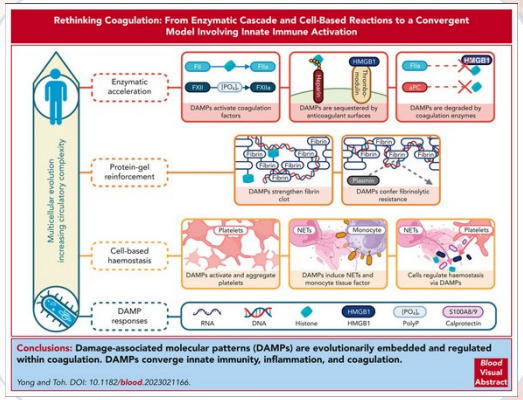

1. Каскадная модель

• Ферментный каскад: внутренний, внешний и общий пути.
• Идеальна для понимания тестов in vitro (АЧТВ, ПВ).
• Лимит: не объясняет гемостаз in vivo (дефицит FXII не дает кровотечений).

2. Клеточная модель

• Реакция in vivo идет на мембранах клеток в 3 фазы:
• 1. Инициация (на фибробластах / TF)
• 2. Амплификация (на тромбоцитах)
• 3. Распространение (теназа и протромбиназа на тромбоците).

3. Конвергентная модель

• Интеграция коагуляции с врождённым иммунитетом.
• Объясняет иммунотромбоз при преэклампсии, сепсисе и АФС!

Davie & Ratnoff, Macfarlane (1964); Hoffman & Monroe, Thromb Haemost 2001; Yong & Toh, Blood 2023

Центр иммунологии и репродукции

cironline.ru

Спасибо за внимание!

Учебные материалы и рассылки